Beitrag zur Frage der Osteodystrophia fibrosa

Inaugural-Dissertation

zur

Erlangung der Doktorwürde

der Hohen Medizinischen Fakultät

der

Albert-Ludwigs-Universität Freiburg/B.

vorgelegt von

Otto Sigel aus Stuttgart

1932

Druck: Oberschwäbische Verlagsanstalt Ravensburg G.m.b.H.
(Oberschwäbischer Anzeiger)

Dekan: Prof. Dr. Kahler
Referent: Prof. Dr. Rehn

R. UNIV.
BIBLIOTHEEK
LEIDEN

Meinen lieben Eltern

Beitrag zur Frage der Osteodystrophia fibrosa.

Seit Paget im Jahre 1877 seine Arbeit: On a form of chronic inflammation of the bones (Ostitis deformans) veröffentlichte und v. Recklinghausen in der Festschrift der Assistenten für Virchow 1891 die fibröse oder deformierende Ostitis, die Osteomolacie und die osteoplastische Carcinose in ihren gegenseitigen Beziehungen beschrieb, haben sich eine große Anzahl namhafter pathologischer Anatomen und Kliniker mit dieser zwar nicht sehr häufigen, aber doch in den verschiedensten Formen auftretenden Erkrankung beschäftigt und versucht, Klarheit in Aetiologie und Pathologie zu bringen.

Anschütz macht im Wullstein'- und Küttner'schen Lehrbuch der Chirurgie mit Recht darauf aufmerksam, daß die Vielgestaltigkeit der Ostitis fibrosa zu manchen folgenschweren Irrungen geführt hat, zu Verwechslungen mit bösartigen Knochengeschwülsten und unnötigen Amputationen einerseits, zu falschen hoffnungslosen Prognosen und kurpfuscherischen Wundererfolgen andererseits.

Schon v. Recklinghausen hatte gefunden, daß die in ihrer Entstehung unklare Krankheit auf bedeutendem Knochenschwund (durch Entkalkung und lakunäre Resorption) neben mächtiger Neubildung von osteoidem, bei der Paget'schen Form sklerosiertem Gewebe und der Umwandlung des Knochenmarks in zellarmes Bindegewebe (Fasermark) beruht. In dem so veränderten Knochen können sarkomartige Tumoren und Cysten auftreten. Während v. Recklinghausen der Ansicht war, daß es sich um entzündliche Vorgänge handelt, eine Ansicht, die auch Looser, wenigstens hinsichtlich der Paget'schen Krankheit, heute noch teilt, haben Pommer und Pick gewichtige Argumente gegen die Entzündungstheorie ins Feld geführt: In erster Linie das Fehlen charakteristischer Zellwucherungen oder inflammatorischer Prozesse sowie das Fehlen von Lymphdrüsenschwellungen. Der Vorschlag von v. Mikulicz, Rehn und Stenholm, die Ostitis fibrosa, überhaupt alle, die mit Überstürzung des Knochenan- und Abbaus einhergehenden umbauenden oder metapoëtischen malacischen Erkrankungen unter dem Begriff der Osteodystrophia fibrosa zusammenzufassen, wurde von pathologisch-anatomischer Seite fast allgemein angenommen.

Während die pathologische Anatomie weitgehend in das Wesen dieser nach Schmorl gar nicht so sehr seltenen Erkrankung — konnte doch Schmorl auf dem Pathologentag 1930 über 110 eigene Fälle von

Paget'scher und 15 eigene Fälle von Recklinghausen'scher Krankheit berichten — eingedrungen ist, ist die Aetiologie nur für die Recklinghausen'sche Krankheit geklärt, während die Aetiologie der Paget'schen Form der O. f. noch weitgehend in Dunkel gehüllt ist.

Ehe ich nun über einige Fälle von Ostitis deformans aus der Chirurgischen Klinik Freiburg und dem Stuttgarter Marienhospital berichte, ist es vielleicht zweckmäßig, einen kurzen Überblick über die pathologische Anatomie und Klinik der O. f. zu geben.

Der Prozeß beginnt stets mit einer Steigerung der Osteoklasie, die vom Periost bis zur Markhöhle durch alle Teile geht und mit einer Aushöhlung der Bälkchen (dissezierende Zerstörung Picks) beginnt und zu fortschreitender Porosierung führt. Solange die darauf einsetzenden Markwucherungs- und endostalen Anbauprozesse dem entgegenwirken, wird das Skelett noch erhalten. Hält der Anbau nicht Schritt, tritt Hypostose, ist der Anbau übermäßig stark, Hyperostose ein. Je nach der Quantität des Anbaus kann man nach Christeller von einer hypostotisch-porotischen und von einer hyperostotisch-porotischen Form sprechen. Die hyperostotisch-porotische (hypertrophische) Form entspricht der Paget'schen, die hypostotisch-porotische Form der Recklinghausen'schen Krankheit.

Während noch vor wenigen Jahren die Paget'sche und Recklinghausen'sche Krankheit als Erscheinungsformen eines und desselben Krankheitsprozesses angesehen wurden, sind sich neuerdings Kliniker, Radiologen und ein Teil der pathologischen Anatomen darüber einig geworden, die beiden Erkrankungen trotz ihrer weitgehenden histologischen Ähnlichkeit als völlig wesensverschieden anzusehen.

Die Paget'sche Krankheit tritt meist erst nach dem 40. Lebensjahr auf. Männer werden häufiger befallen als Frauen. Wenn nur ein Knochen befallen ist, spricht man von monostotischer, sind mehrere Knochen befallen, von polyostotischer Form. Die klinisch monostotische Form erweist sich nach den mikroskopischen Untersuchungen Schmorls meist nicht als rein monostotisch, sondern fast immer sind mehrere Knochen befallen. Bei der Paget'schen Form sind es meist der Schädel und die Röhrenknochen, deren Veränderungen besonders auffällig sind. Der Schädel nimmt unter mächtiger Verdickung des Schädeldachs an Umfang beträchtlich zu, die Röhrenknochen werden türkensäbelartig deformiert. Diese Deformierung ist durch die Lockerung und Aufhebung der alten, festen Architektur und den minderwertigen Ersatz durch planlos angelegte Osteoidbälkchen bedingt. Die Knochen sind morsch und verhalten sich nach der Maceration nach Kaufmann wie „Schaumgebackenes". Schmorl zeigte, daß beim Morbus Paget als Folge des überstürzten Umbaus, der an frische, kurze

Resorptionsflächen sofort wieder neue Knochen apponiert, eigentümliche Formbildungen entstehen, die er als Mosaikstrukturen bezeichnet. Diese Mosaikstrukturen werden bei der Recklinghausen'schen Krankheit nur an den mechanisch stark beanspruchten oder traumatisch geschädigten Stellen, gewissermaßen in rudimentärer Form, aber viel geordneter, vorgefunden. Die ersten Anfänge des Morbus Paget liegen nicht — wie man früher annahm — in dem fibrösen Markersatz, sondern die Krankheit beginnt mit dem Umbau der Knochensubstanz selbst. Die das Mark ersetzende fibröse Wucherung des Endostes ist lediglich eine sekundäre Erscheinung. Sehr wichtig ist, daß auf dem Boden einer O. f. Paget sich nicht so sehr selten maligne Sarkome entwickeln; namentlich A. Fromme konnte an einem größeren Material zeigen, daß die O. f. viel engere Beziehungen zum Sarkom hat, als man bisher annahm, und zwar so enge Beziehungen, daß sie bei der Indikationsstellung zum chirurgischen Eingriff in Rechnung gestellt werden müssen, damit der präsarkomatöse Prozeß, wie Konjetzny die O. f. einmal bezeichnet hat, beseitigt wird. Auch Wissing berichtet über ähnliche Fälle wie Fromme.

Die v. Recklinghausen'sche Osteodystrophia fibrosa cystica generalisata ist viel seltener als der Morbus Paget. Frangenheim zählt 1926 etwa 70 Fälle aus der Weltliteratur. Im Gegensatz zum Morbus Paget tritt die Krankheit fast stets in den ersten vier Dezennien auf, und zwar besonders bei Frauen. Während beim Morbus Paget Verdickungen, Verbiegungen, unregelmäßige Auftreibungen im Vordergrund stehen, sind es bei der Recklinghausen'schen Krankheit Erweichungen und Knochenbrüche, die beim Morbus Paget selten sind. Besonders charakteristisch für die Recklinghausen'sche Krankheit sind die braunen Tumoren und Cysten. Ursache der Verbiegungen und Brüche ist von Anfang an der äußerst geringe, rein osteoide Ersatz des schwindenden, alten, festen Knochengewebes. Als ersten Anfang haben Askanazy und Pick beim Menschen und Tier die progressive Knochenatrophie beschrieben, bei der unter der makroskopischen Erscheinung einer hochgradigen Osteoporose sich histologische Bilder überraschender Mark- und Knochenveränderungen verstecken: endostale fibröse Wucherungen und Knochenbälkchen, intensiver Abbau an diesen mit verbreiteter dissezierender Resorption der Knochensubstanz, d. h. Aufzehrung durch Aushöhlung der Bälkchen von der Oberfläche nach dem Innern zu. Braune, oft kindskopfgroße Tumoren und Cysten sind teils in einzelnen, teils in mehreren Exemplaren über das Skelett verteilt. Die braunen Tumoren, die aus fibrösem Gewebe mit reichlich Blutpigment und zahlreichen Riesenzellen bestehen, hat man früher für Sarkome gehalten. Berühmt ist der Rehn'sche Fall, bei dem bei der Operation Sarkom festgestellt und neun Jahre nachher bei der Obduktion fibröse Massen gefunden wurden. Wenn solche

Fälle auch schon Esmarch und seinem damaligen Assistenten Bier bekannt waren, so ist es doch erst Lubarsch gelungen, Beweise gegen die Blastomnatur dieser Tumoren zu bringen. Lubarsch hat die braunen Tumoren als Resorptionstumoren bezeichnet, die dem Höchststadium des allgemeinen Aufsaugungsprozesses entsprechen. Sie sind nach Siegmund durch Knochenabbauprodukte aktivierte Resorptionsprodukte. Es sind nicht so sehr die Blutungen, die der Resorption verfallen und dabei die Entwicklung des riesenzellenhaltigen Gewebes auslösen, sondern ganz allgemein Knochenschädigungen der verschiedensten Art, wobei eben spezifische, der Knochensubstanz entstammende Stoffwechselprodukte die spezifische Zellbildung veranlassen. Sie sind in ihrer Entstehung durchaus nicht immer an eine Blutung gebunden. Wenn diesen Tumoren alle Zeichen mangelnder Reife — die Polymorphie der Zellen und Kerne, die Hyperchromasie — fehlen und die scheinbare Sarkomnatur mehr durch den Ort bedingt ist, an dem sich die Vorgänge abspielen, so darf doch nach Lubarsch die histologische Untersuchung und Diagnose nicht zu sehr überschätzt werden. Cysten sollen auch aus Erweichungen fibröser Markmassen entstehen. Vor allem geben für die Cysten, wie Pommer, Beneke und Konjetzny zeigten, mechanisch-traumatisch entstandene, umfänglichere Knochenmarksblutungen die Ursache ab. Die Wand der Cysten ist glatt, ohne zellige Auskleidung, der Inhalt serös oder leicht blutig. Die Wand wird hauptsächlich von der außerordentlich verdünnten Rinde des blasig aufgetriebenen Knochens gebildet. Konjetzny konnte zeigen, daß die reaktiven Gewebsneubildungen nicht nur bei der O. f. vorkommen, sondern für das Knochenmark allgemein charakteristisch sind; er fand sie bei Pseudarthrosen, verzögerter Callusbildung, Rachitis und Osteomolacie sowie bei der Köhler'schen Krankheit. Die Frage, ob auch bei der Recklinghausen'schen Krankheit solitäre braune Tumoren und Cysten vorkommen, ist zu bejahen. Schwieriger zu entscheiden ist die Frage, ob solitäre Cysten und Tumoren stets oder wenigstens häufig mit der Recklinghausen'schen Krankheit zu identifizieren sind. Diese Frage ist nur von Fall zu Fall zu entscheiden. Die Mehrzahl der Cysten gehört wohl zur O. f., aber es gibt zweifellos Cysten, die traumatischen Ursprungs sind, bei denen das Vorliegen einer O. f. mit Sicherheit auszuschließen ist. Obwohl die Resorptionstumoren bei der O. f. an und für sich gutartige Bildungen sind, kann doch der reparativproduktive Prozeß sarkomartige Tumoren zeigen, die ausnahmsweise in echte maligne Sarkome mit Metastasen übergehen können. Auch in den Fällen, in denen eine O. f. lokalisata vorliegt und ein Unfall vorhergeht, ist die Abhängigkeit der Erkrankung von dem Unfall nicht bewiesen, da in keinem der Fälle eine Sicherheit darüber besteht, ob doch nicht schon vor der in die Augen tretenden Erkrankung eine O. f. bestand, die erst

anläßlich des Traumas diagnostiziert und vielleicht durch das Trauma ungünstig beeinflußt würde. Man kann sowohl für die lokalisierte wie für die generalisierte Form das Trauma als aetiologischen Faktor ablehnen. Für die generalisierte Form als Systemerkrankung wird dies ohne weiteres einleuchten, für die monostotische Form möchte ich darauf verweisen, daß die meisten monostotischen Formen, wie durch die oben erwähnten mikroskopischen Untersuchungen bewiesen ist, gar keine monostotischen Prozesse sind, sondern daß meist mehrere Knochen verändert sind.

Ehe ich auf die Frage der Aetiologie näher eingehe, noch einige Worte zur klinischen Einteilung:

Frangenheim machte 1926 auf dem Pathologentag in Freiburg den Vorschlag, folgende Formen zu unterscheiden:

1. Angeborene O. f.,
2. Juvenile und adulte Formen der O. f.:
   a) Umschriebene Form des Schädels,
   b) Leontiasis ossea,
   c) die generalisierte Form des O. f.,
   d) solitäre Knochencysten;
3. die senile Form der O. f. (Ostitis deformans Paget).

Einfacher ist die Einteilung der metaplastischen oder umbauenden Erkrankungen nach Alwens in:

1. die O. f. cystica generalisata Recklinghausen = Ostitis fibrosa,
2. die O. f. Paget = Ostitis deformans.

Bei der Recklinghausen'schen O. f. cystica generalisata ist nach Kienböck das ganze Skelett erkrankt, wobei die Knochenauflösung im Vordergrund steht. Kienböck bezeichnet die Knochenveränderungen als eine exquisit atrophische Art von Dysplasie im Gegensatz zur atrophisch-hypertrophischen Dysplasie der Ostitis deformans. Der Beginn des Leidens kann in jedem Lebensalter einsetzen. Das weibliche Geschlecht ist vorzugsweise befallen. Beginn mit ziehenden, „rheumatischen" Schmerzen, die oft sehr heftig sind, in den erkrankten Knochenpartien. Spontan-Frakturen lenken oft erst die Aufmerksamkeit auf das zugrundeliegende Leiden. Die Verunstaltungen und Erweichungen an den Beinen führen oft zu Gehstörungen. Die Wachstumshemmung der Jugendlichen ist eine Folge der Erkrankung. Der Verlauf kann sich über Jahre hinziehen.

Im Röntgenbild erscheinen die Knochen hochgradig rarefiziert und durchsichtig. Die aufgetriebenen, wie gebläht aussehenden Knochenabschnitte mit papierdünner Corticalis weisen häufig eine wabige Struktur auf.

Die Ostitis deformans Paget tritt meist nach dem 40. oder 50. Lebensjahr auf. Das männliche Geschlecht wird häufiger befallen als das weibliche. Öfters sind nur einzelne Knochen erkrankt. Starke Verdickungen und

Verbiegungen der Diaphysen der langen Röhrenknochen, besonders der unteren Extremitäten, fallen hauptsächlich auf, ebenso eine Verbildung des Schädels. Frakturen sind selten. Trotz der Verunstaltung ist eine relativ gute Funktion der Glieder erhalten.

Laserre Charles unterscheidet röntgenologisch: erstens Strukturveränderungen. Im Beginn der Erkrankung stehen Entkalkungsvorgänge neben Ablagerung von Kalk, Regellosigkeit in der Zeichnung der Knochenbälkchen im Vordergrund. Die Knochen sehen schleierartig aus, bisweilen kommen Vakuolenbildungen vor, besonders an Fingern und Zehen. Zweitens morphologische Veränderungen: Auftreten von Deformierungen und auffallende Knochenverdickungen. Zwischen den beiden Formen der O. f. bestehen hinsichtlich des Blutchemismus deutliche Unterschiede. Bei der Recklinghausen'schen Erkrankung findet sich nach Snapper Hypercalcaemie und Hypophosphataemie und erhöhte Kalkausscheidung im Urin, während bei der Paget'schen Krankheit nach Snapper sowohl der Kalkgehalt wie der Phosphatgehalt des Serum völlig normal sein sollen, ebenso zeige die Ausscheidung von Kalk im Stuhl und im Urin keinerlei Abweichung von der Norm. Wanke hat dagegen neben schwankenden Serumkalkwerten stets eine meist beträchtliche Hyperphosphataemie gefunden neben hohen Calzium- und Phosphorwerten im Urin.

Diese Calzium- und Phosphorstoffwechselstörungen bei der Recklinghausen'schen Krankheit haben nun die Mandl'sche Auffassung, daß die Recklinghausen'sche Krankheit eine Epithelkörperchenstörung im Sinne eines Hyperparathyreoidismus ist, bestätigt.

Daß die Epithelkörperchen ein Regulator des Phosphor- und Kalkstoffwechsels sind, ist ja seit den Untersuchungen von Mc Callum und Vögtlin (1909) bekannt. Diese Forscher fanden, daß die parathyreoprive Tetanie mit einem Entkalkungsvorgang einhergeht. Wenn der normalerweise 9—11 mg% betragende Blutkalkgehalt auf weniger als 7 mg% fällt, ist die Gefahr der Tetanie vorliegend. Bei der Tetanie findet man bekanntlich Hypocalcaemie und relative oder absolute Phosphatstauung. Dadurch ist eine Verschiebung des Säuren-Basengleichgewichts nach der alkalischen Seite, also eine Alkalose des Blutes bedingt. Die Ursache dieser Veränderungen ist der Ausfall eines spezifischen Inkretes, das von Collip in Form eines Extraktes gewonnen wurde, welches bekanntlich unter dem Namen Parathormon in den Handel kommt. Mit diesem Inkret gelingt es, die Krankheitserscheinungen nach Epithelkörperchenexstirpation zu heilen. Das Inkret ist der Regulator des Kalkstoffwechsels. Der Angriffspunkt des Epithelkörpercheninkrets liegt nach Schittenhelm wahrscheinlich am Knochen selbst. Das Gleichgewicht zwischen den Knochensalzen und den entsprechenden Serummineralien ist gestört. Injektion großer Dosen von Parathormon führt zu Hypercalcaemie. Dabei wird der Kalk aus den

Knochen abgebaut; der Knochen verarmt an Mineralien und wird porotisch. Es findet sich eine Verschlechterung der Kalk- und Phosphorbilanz (vermehrte Ausfuhr von Kalk und Phosphor im Urin und Stuhl). Jaffe, Bodansky und Blair konnten an Tieren, besonders an Meerschweinchen, eine O. f. erzeugen, bei Hunden war dies nur möglich, wenn die Injektionen lange Zeit in geringen Dosen fortgesetzt wurden. Dieselben Wirkungen wie die künstliche Überschwemmung mit Parathormon löst die Hypersekretion der Epithelkörperchen aus. Mandl und Snapper konnten durch operative Entfernung von Epithekörperchentumoren, die sie bei der O. f. Recklinghausen fanden, den Blutkalk von 23 auf 7 mg% herabsetzen. Dieselben Befunde beschreibt Wanke, der nach Epithelkörperchengeschwulstentfernung sturzartigen Abfall der Calcium- und Phosphorwerte im Serum und Urin fand. Sowohl Snapper wie Wanke fanden im postoperativen Verlauf klinisch einwandfreie Tetanien, Wanke in einem Fall, ohne daß die dafür typischen Veränderungen der Serumkalk- und Serumphosphorwerte festzustellen waren. Auch Barrencheen und Gold beschrieben einen Fall von Struma parathyreoidea parenchymatosa nodosa, der vor der Operation im Urin 400 mg Calcium pro die (statt normal 100—200 mg) ausschied, nach der Operation aber nur 26 mg. Damit ist der Beweis erbracht, daß die mit Hyperparathyreoidismus einhergehende Recklinghausen'sche Krankheit durch Exstirpation von Epithelkörperchentumoren geheilt werden kann. Ja, es sind von amerikanischer Seite (Dubois) Fälle beschrieben, wo die mit Hypercalcaemie einhergehende Recklinghausen'sche Krankheit sogar durch Exstirpation zweier scheinbar gesunder, d. h. anatomisch nicht veränderter Epithelkörperchen geheilt wurde. Andererseits berichten allerdings Hannon, Shorr, Mc Cellan und Dubois über einen Fall von O. f. Recklinghausen, in dem die Entfernung zweier gesunder Epithelkörperchen den relativ erhöhten Blutkalkspiegel nicht nennenswert beeinflußte.

Diese wechselnden Befunde hat Wanke wiederholt bei seinen ausgezeichneten Stoffwechseluntersuchungen bei O. f. festgestellt. Er konnte zeigen, daß im Stadium des akuten Fortschreitens der Krankheit starke Hypercalcaemie und Hyperphosphataemie, im Stadium der Remission normale oder sogar unternormale Werte für Calcium und Phosphor auftreten können. Eine einzelne Untersuchung ist also nur dann von Bedeutung, wenn sie in positivem Sinne, d. h. im Sinne einer Erhöhung der Calciumwerte im Blut und Urin ausfällt. Erdheim, Herxheimer und Stenholm glaubten ja früher, daß die bei der O. f. gefundenen Epithelkörperchenhyperplasien auf eine Arbeitshypertrophie zurückzuführen seien, indem die Epithelkörperchen durch die vorliegenden Stoffwechselstörungen übermäßig in Anspruch genommen würden. Allein schon Günther stellte sich vor Jahren in seiner Arbeit über Epithel-

körperchenwucherungen auf den Standpunkt, daß diese bei der O. f. das Primäre sind, was man nach den neuesten klinischen und experimentellen Untersuchungen wohl als bewiesen ansehen kann. Die bei der Beurteilung von Epithelkörperchenveränderungen bestehenden Schwierigkeiten sind aber immer noch sehr groß. Einerseits fand Hoffheinz nur in einem kleinen Teil der Fälle von O. f. (ca. ¼) Epithelkörperchentumoren, andererseits sind zahlreiche Epithelkörperchenhyperplasien von Wanke und Zajewloschin beschrieben, in denen keinerlei klinisch und röntgenologisch nachzuweisende lokalisierte oder generalisierte Knochenveränderungen festzustellen waren. Bei Tieren (Schimpansen) wurden von H. J. Arndt Veränderungen der Epithelkörperchen, und zwar eine Epithelkörperchensklerose, gefunden, bei der das Skelett eine hyperostotisch-porotische Form der O. f. zeigte. Es lag hier also keine Hyperplasie, sondern ein Schrumpfungsprozeß vor. Solche Epithelkörperchensklerosen findet man nach Herxheimer bei alten Leuten häufig ohne Zeichen einer bestehenden oder mit Sicherheit vorangegangenen Entzündung. Man sollte aber nur von Epithelkörperchensklerose sprechen, wenn die gewöhnliche Bindegewebswucherung im Alter weit überboten wird. Die makroskopischen und mikroskopischen Veränderungen der Epithelkörperchen sind, wie wir sehen, bei der O. f. keineswegs eindeutig, und deshalb müssen wir Herxheimer in vollem Umfang folgen, wenn er sagt, daß der anatomische Befund eben kein Mengenmaßstab für Tätigkeitsverhalten und noch weniger für dessen Auswertung im übrigen Körper, d. h. für die Folgen, ist. Es spielen, wenn auch ein Zusammenhang der Epithelkörperchenhyperplasien mit den malacischen Erkrankungen des Skelettsystems als sicher gestellt betrachtet werden muß, auch wieder alle verwickelten Vorgänge des Ineinandergreifens der Funktionen verschiedener Drüsen mit innerer Sekretion und vor allem die Beziehungen zu vielgestaltigen Stoffwechselvorgängen eine viel zu große Rolle, um einfach zu deutende anatomische Befunde erwarten zu dürfen. Aber alles weist auf besondere Beziehungen der Epithelkörperchen zum Kalkstoffwechsel hin. Man muß mit Herxheimer zugeben, daß wir über die Tätigkeit der einzelnen Zellarten der Epithelkörperchen auf Grund morphologischer Studien sichere Angaben nicht machen können.

Während die Aetiologie der Recklinghausen'schen Krankheit als endokriner Störung weitgehend geklärt ist, ist die Aetiologie der Paget'schen Krankheit nicht über das Stadium der Hypothese gediehen. Epithelkörperchentumoren fehlen bei der Paget'schen Krankheit so gut wie immer, auch die Calcium- und Phosphoruntersuchungen zeigen nach der Literatur keine in die Augen springende Veränderungen. Man darf nach Wanke nicht erstaunt sein, wenn man bei der Paget'schen Krankheit keine besondere Erhöhung des Serumkalks findet. Man findet ja nicht ein-

mal bei der Recklinghausen'schen Krankheit eine dauernde Erhöhung des Serumkalks. Auffallend ist allerdings, daß sowohl in den Fällen von Stepp, wie in den Fällen von Meyer-Borstel und Wanke auch bei der Paget'schen Krankheit Phosphor- und Calciumwerte gefunden wurden, die oberhalb der normalen Grenze liegen.

Auch die Aetiologie der solitären Cysten und Tumoren ist durchaus nicht immer klar, es ist aber zu hoffen, daß in Zukunft die später noch zu besprechenden interferometrischen Untersuchungen in Verbindung mit blutchemischen Analysen zur Klärung beitragen. Für die solitären Cysten und Tumoren werden ja auch traumatische Blutungsherde, Infektionen, Störungen der Zirkulation und des Stoffwechsels, auch Arteriosklerose und Intoxikationen angeschuldigt. So beschreibt z. B. Mohamed Abbas Behairi einen Fall von O. f., wo ohne eine nachweisbare Störung des Mineralstoffwechsels sich im Lauf einer chronischen Bleivergiftung eine O. f. entwickelte. Er kommt zu dem Schluß, daß die O. f. als Systemerkrankung der Knochen infolge chronischer Vergiftung auftreten kann.

Mir persönlich ist es allerdings wahrscheinlicher, daß die Bleivergiftung zu einer Epithelkörperchenschädigung geführt hat, da nach Hunter und Aub die chronische Bleivergiftung durch Parathormon zu beeinflussen ist. Man fand nämlich, daß das Hormon sehr schnell eine gewisse Menge Blei gleichzeitig mit Calcium aus seinen Depots zu mobilisieren und durch Niere und Darm zur Ausscheidung zu bringen vermag.

Nach diesem allgemeinen Überblick möchte ich nun drei Fälle beschreiben, die in mehrfacher Hinsicht Interesse verdienen:

Der erste Fall, der in der Freiburger Chirurgischen Klinik beobachtet wurde, betrifft einen 58 Jahre alten Mann F. B. Der hereditär nicht belastete Patient gibt an, in der Jugend nie ernstlich krank gewesen zu sein. Eine Geschlechtskrankheit wird auf das entschiedenste in Abrede gestellt. Seit dem Jahre 1914 merke er, daß er auf den Füßen nicht mehr so sicher sei wie früher; in den ersten Jahren habe sich dieser Zustand nur wenig verschlechtert, aber in den letzten 5 Jahren habe die Unsicherheit auffallend zugenommen. Er habe kein richtiges Gefühl in der Fußsohle und könne mit geschlossenen Augen überhaupt nicht mehr gehen. Die Beine schleuderten etwas beim Gehen, ohne daß er das ändern könne.

1915 habe er im Heeresdienst das linke und das rechte Fersenbein gebrochen, infolge eines schweren Sturzes. Er beziehe infolgedessen 30% Kriegsrente.

1920 habe er einen Sturz auf den Rücken erlitten und habe längere Zeit im Bett gelegen. Lähmungserscheinungen seien nicht vorhanden gewesen.

1925 Sturz von der Leiter aus etwa 4 Meter Höhe, wobei er einen Oberschenkelhalsbruch erlitten habe. Seither sei er nicht mehr arbeitsfähig.

Die Fußgelenke seien in den letzten Jahren langsam dicker geworden. Am 12. 1. 1931 sei er vom Stuhl auf den Boden gefallen, habe keine Schmerzen empfunden; er habe aber den Arm nicht mehr bewegen können. Deshalb Einlieferung in die Klinik.

Befund: 58jähriger, früh gealterter Mann in reduziertem Ernährungs- und Kräftezustand. Kropf. Leichte doppelseitige Bindehautentzündung. Sehr anämische Haut und Schleimhäute.

Brust: Über beiden Lungen diffuse, trockene, bronchitische Geräusche. Leichtes Emphysem, Atemnot.

Herz: Spitzenstoß im 6. Intercostalraum. Grenzen nicht wesentlich verbreitert. Action etwas unregelmäßig, gelegentlich Extrasystolen. Puls nicht gut gefüllt, ebenfalls unregelmäßig. 60—65 Schläge in der Minute.

Bauch: Etwas aufgetrieben, tympanitischer Schall, unwillkürlicher Stuhl- und Urinabgang.

Extremitäten: Beide Mittelhände und die Finger etwas ulnar abduziert und verkrümmt, in Form der gichtischen Arthritis. Beide Füße ödematös geschwollen und plump deformiert, vor allem im Gebiet der Fußgelenke.

Nervensystem: Pupillen ungleich weit, beide verzogen, reflektorische Pupillenstarre. Sonstige Kopfnerven o. B. Reflexe an den Armen o. B. Bauchdeckenreflexe erloschen. Patellar- und Achillessehnenreflex nicht auslösbar. Babinski negativ. Romberg'sches Phänomen deutlich vorhanden. Beim Kniehackenversuch deutliches Vorbeizeigen. Auffallende Hypotonie der Muskulatur an beiden Beinen. Verlangsamte Schmerzreaktion der beiden Beine und herabgesetzte Berührungsempfindung. Typisch ataktischer Gang.

Psychisch: Keine Spur von Intelligenzstörungen oder Störungen des Affekts.

Lokaler Befund: Im oberen Drittel des linken Oberarms abnorme Beweglichkeit. Keine erhebliche Weichteilverdickung, keine Schmerzhaftigkeit bei passiven Bewegungen. Krepitieren von Fragmenten. Aktiv kann der Arm nicht gebraucht werden. Beim Hochheben des Armes wird nur der obere Teil erhoben.

Röntgenbefund: Linker Oberarm: Fraktur im oberen Drittel. Die Frakturlinien sind auffallend glatt. Das periphere Fragment ist dorsal verschoben. Die Verkürzung beträgt 3 cm. Der Knochen selbst zeigt eine eigenartige fleckige Aufhellung. Man sieht unregelmäßig verschwommene, streifenartige Spongiosareste, durchsetzt von ovalen, länglichen Aufhellungen. Auch die Konturen erscheinen zum Teil undeutlich. Der Knochen hat ein im ganzen fleckiges Aussehen. Diese Veränderungen beginnen etwa in der Mitte des Oberarmschaftes. Der Kopf ist ebenfalls beteiligt. Gleiche Veränderungen zeigen die Scapulae, während die Schlüsselbeine frei sind.

Die Aufnahme der rechten Schultergegend zeigt den Oberarm frei, dagegen zeigt die rechte Scapula die gleichen beschriebenen Veränderungen Als Nebenbefund sieht man eine alte verheilte Fraktur der 8. und 9. Rippe.

Schädel: Das Schädeldach zeigt kleinfleckige, verschwommene Verdichtungen, die sich gleichmäßig über das ganze Schädeldach ausdehnen. In Höhe des Scheitels und am Hinterhaupt erscheint der Knochen stark verdünnt. Die Wirbelsäule zeigt vom 8. Brustwirbel an bis zum Kreuzbein starke Aufhellungen und unscharfe Kontur der Wirbel. Der 8. und 10. Brustwirbel sind stark zusammengedrückt und etwa 1 cm hoch. Auch der 11. Brustwirbel ist sark komprimiert. Zwischen dem 11. und 12. Brustwirbel fehlt der Zwischenwirbel. S-förmige, schwere Skoliose. Auf dem seitlichen Bild sieht man ebenfalls das starke Zusammengedrücktsein der Wirbel. Das Becken ist ganz von den Veränderungen ergriffen. Die Beckenhöhle ist durch Vordringen der Hüftgelenkspfannenboden stark verkleinert und zeigt Dreieckform. Die linke Beckenhälfte erscheint stärker beteiligt als die rechte. Besonders stark sind beide Scham- und Sitzbeine beteiligt. Im linken Schenkelhals sieht man eine alte Fraktur, der Femurschaft ist infolgedesen stark nach oben getreten. Der Oberschenkelschaft links ist ebenso wie das Kniegelenk frei. Rechts sind die Veränderungen lokalisiert auf die laterale Hälfte des Kniegelenks. Der rechte Fuß zeigt alte Frakturen von Talus und Calcaneus; diese bilden zusammen mit dem Naviculare eine eigenartig deformierte, etwas schalenförmig, unregelmäßig begrenzte und strukturierte Knochenmasse. Das Metatarsale II ist stark verdickt, wahrscheinlich handelt es sich ebenfalls um eine alte Fraktur. Der linke Fuß von oben zeigt alte Frakturen der Metatarsale I—V, die unter stärkeren Verbiegungen und z. T. unter Luxationen verheilt sind.

Röntgendiagnose: Ostitis deformans Paget. Spontanfrakturen am linken Humerus und am linken Schenkelhals. Alte Frakturen im Bereich beider Füße, starke Verkrümmung der Wirbelsäule mit Kompression des Rückenmarks.

Klinische Diagnose: Ostitis deformans mit Spontanfraktur des linken Oberarmes bei Tabes dorsalis.

Therapie: Gipsverband. Brust-Arm in Abduktionsstellung.

17. 1. 1931 Blutentnahme zur Wassermann'schen Reaktion. Die ophthalmologische Untersuchung ergibt eine temporale Abblassung der rechten Papille. Linker Augenhintergrund o. B.

22. 1. 1931 Ergebnis der Wassermann'schen Reaktion: negativ. Sachs Georgi fraglich.

Calciumwert im Blut 32 mg %.

25. 1. 1931. Seit einigen Tagen zusehends Verfall. Starke Bronchitis mit Atemnot und Reizhusten. Der Patient läßt Stuhl und Urin unter sich, reagiert auf die geringste Speisezufuhr mit Erbrechen. Immer wieder leichte

Schwankungen zur Besserung, er bekommt Transpulmin, Digitalis, Cardiazol, Atropin.

29. 1. 1931. Unter den Erscheinungen zunehmender Atemnot und Kreislaufschwäche Exitus 10 Uhr morgens.

Die pathologisch-anatomische Diagnose lautete:

Tabes dorsalis, Atrophie des Gehirns. Diffuse Leptomeningitis. Tabische Erkrankung des rechten Kniegelenks mit Bildung freier Gelenkkörper. Leukämische (?) Umwandlung des Knochenmarks im rechten Femur.

Ausgeprägte Kyphoskoliose der Wirbelsäule. Frische Fraktur im linken Oberarmgebiet. Ödem beider Füße und Unterschenkel. Ödem des Penis. Chronische, eitrige Cystitis. Links aufsteigende Pyelonephritis und beiderseits Granularatrophie der Nieren. Chronischer Milztumor. Adenom der linken Nebenniere. Lipoidatrophie der Nebennierenrinde, auffallend starke Pigmentbildung. Thymusfettkörper. Geringe Herzhypertrophie. Tod an diffuser galliger Peritonitis.

Was das Knochensystem betrifft, so findet sich das Bild der hyperostotischen Ostitis deformans, besonders an den Brust- und Lendenwirbeln.

Die genaue Untersuchung der Knochen ergibt makroskopisch: das Schädeldach ist mit dem Messer verhältnismäßig leicht zu schneiden. Die ganze Sägefläche ist gleichmäßig-schwammig-fein-porös. Die Poren sind vorne feiner als hinten. Die Schädelbasis läßt allerdings das Messer so gut wie gar nicht eindringen. Dagegen läßt sich am Schädeldach, besonders über dem Parietalbein, im Gebiet der bimssteinartigen Verdickungen das Messer bis tief in den Knochen einführen. Das Schulterblatt ist weich, rauh, bimssteinartig verdickt. Das Messer läßt sich leicht hineinstoßen. Die Veränderungen sind fleckförmig angeordnet. Am linken Oberarm ist die Corticalis nur noch 2 mm dick, aber am Caput humeri finden sich derbe Verdickungen Die Clavikeln sind auf beiden Seiten hart und ohne Veränderungen.

Nach dem Bruchende zu finden sich periostale Veränderungen und Verdickungen, eine Erweichung im ursprünglichen Knochengewebe ist nicht eingetreten. Die Wirbelsäule ist mannigfaltig verändert: in der Hals- und oberen Brustwirbelsäule finden sich nur umschriebene Verdichtungen, hauptsächlich am 6. Hals- und 1. Brustwirbel. Schwere Veränderungen setzen erst vom 7. bis 12. Brustwirbel ein. Hier erscheint die ganze Masse des Brustwirbels wie zusammengeschoben und durch bimssteinartige, kallusartige Massen miteinander verbunden. Die ganzen Wirbel sind auf der Schnittfläche in eine mehr homogene bimssteinartige Masse verwandelt. Die Lendenwirbel und das Kreuzbein sind ebenfalls, allerdings nur teilweise, befallen. Das Becken zeigt Kartenherzform, hauptsächlich links ist die Verengung sehr ausgeprägt. An den Gelenken Zeichen tabischer Arthritis.

Der histologische Befund ergab folgendes:

Von den makroskopisch veränderten Knochen wird zunächst der untere

Teil der Brustwirbelsäule zur Sicherung der Diagnose untersucht. Es ergibt sich das klassische Bild der Osteodystrophia deformans. Von alten Knochenbändchen ist nichts mehr zu finden. Der ganze Wirbelkörper besteht aus einem Gewirr kleiner, plumper, geflechtartig aufgebauter Knochenbälkchen, denen wieder reichlich Osteoklasten, bald hier, bald da angelagert sind. Im van Gieson-Präparat sieht man besonders schön die fibröse Umwandlung des Knochenmarks und den Übertritt der kollagenen Fasern in die Grundsubstanz der Knochenbälkchen.

Schnitte, die vom linken Humerus angefertigt wurden, lassen erkennen, daß eine vorgeschrittene Osteodystrophia deformans vorliegt. Die Knochenbälkchen sehen zunächst wie normale Knochenbälkchen aus. Bei genauerer Betrachtung sieht man jedoch richtige Mosaikstrukturen wie bei abgeheilter Osteodystrophia deformans. Auch finden sich ganz frische Umbauprozesse im Sinne der Osteodystrophia deformans. Auffallend ist auch die Veränderung in der Marksubstanz, die vorwiegend den Charakter des fibrösen Marks trägt, nur sehr reich an eisenhaltigem Pigment ist. Jedenfalls besteht kein Zweifel, daß hier schon eine längerdauernde Osteodystrophia deformans besteht.

Das leicht bräunlich gefärbte Knochenmark in den Oberschenkeln und im Oberarm erweist sich als vorwiegend myelocytär zusammengesetzt, Fettzellen finden sich reichlich, vor allem fällt die starke Hämosiderinablagerung in den Retikulumzellen auf. Knochenmarksriesenzellen fehlen so gut wie ganz.

Die Untersuchung der Epithelkörperchen ergibt nichts von Tumorbildungen. Man sieht eine dem Alter entsprechende Durchsetzung mit Fettzellen. Auffallend ist, daß die eosinophilen Zellen völlig fehlen, was dem Alter des Patienten nicht entspricht.

Das Rückenmark zeigt eindeutig tabische Veränderungen.

Als besonders wesentlich sind in diesem Fall von Ostitis deformans Paget die multiplen Frakturen hervorzuheben, die m. E. mit durch die tabische Komponente bedingt sein dürften. Als einzig dastehend und in der Literatur meines Wissens noch nicht beschrieben ist der abnorme Calciumgehalt des Blutes von 32 mg% bei einem Fall von Paget'scher Krankheit. So hohe Blutkalkwerte, die als Ausdruck einer Mineralstoffwechselstörung, wahrscheinlich endoktrin bedingt, aufzufassen sind, wurden bisher nur bei der O. f. Recklinghausen beobachtet. Vielleicht ist der Gedanke nicht ganz von der Hand zu weisen, daß es sich in dem eben beschriebenen Fall trotz Fehlens von Cysten und braunen Tumoren um eine jener seltenen, in der Literatur nur spärlich beschriebenen Krankheitsformen von Morbus Paget handelt, die aus einer Recklinghausen'schen Krankheit hervorgegangen sind. Die klinische, röntgenologische und pathologisch-histologische Untersuchung haben völlig ein-

deutig ergeben, daß ein echter Morbus Paget vorliegt. Jedoch sprechen die häufigen Frakturen, der abnorm hohe Blutkalkgehalt sowie die zahlreichen hypostotisch-porotischen Prozesse an einzelnen Knochen für die Möglichkeit einer früher überstandenen Recklinghausen'schen Krankheit. Auf diese Möglichkeit des Übergangs eines Morbus Recklinghausen in einen Morbus Paget werde ich in meinen späteren Ausführungen zurückkommen. Da im vorliegenden Fall über Entstehung und Entwicklung des Prozesses Näheres nicht bekannt ist, wird man über Vermutungen nicht hinaus kommen.

Der zweite Fall aus der Rehn'schen Klinik betrifft einen Spanier, der sich nur drei Tage in der Klinik aufgehalten hat:

Der 58jährige Dr. A. B. gibt an, mit 24 Jahren Malaria gehabt zu haben, die erst nach vier Jahren völlig ausgeheilt sei. Mit 30 Jahren sei er an Lungentuberkulose erkrankt, seit einem Jahr habe er von Seiten dieser Erkrankung keinerlei Beschwerden mehr gehabt. Eine Geschlechtskrankheit wird negiert. Seit etwa 20 Jahren leide er an rheumatischen Beschwerden in den verschiedensten Gliedern und Gelenken. Seit 4 Jahren bemerke er, daß der rechte Unterschenkel in zunehmendem Maße krumm werde. Ziehende Schmerzen habe er nur nach größeren Anstrengungen. Sonst war anamnestisch nichts Besonderes zu erheben.

Befund: etwas blaß, mittelkräftig, leidlich ernährt. Kopf, Hirnnerven o. B. Zunge: feucht, nicht belegt. Rachen, Gebiß o. B. Hals, Thorax und Abdomen zeigen normale Verhältnisse. An der Lunge finden sich laut Röntgenbild cirrhotische Prozesse in beiden Lungenflügeln.

Der Patient schont beim Gehen das rechte Bein. Der Unterschenkel zeigt eine deutliche Verbiegung nach außen im oberen Drittel. Auch im übrigen zeigt das gesamte Skelettsystem gewisse Deformierung. (Hochstehende Hüftknorren, breit ausladendes Becken.)

Der Calciumspiegel im Blut ist normal (10,4 mg%) Wassermann'sche Reaktion: negativ, Sachs Georgi Reaktion: negativ, Dold'sche Reaktion: negativ.

Urin: o. B.

Blutbild: Hämoglobin 92%, Erythrozyten 5,4 Millionen, Leukozyten 3,650, Lymphozyten 30%, Polymorphkernige 60%, Eosinophile 7%, Mononucleräe 1%, Übergangsformen 2%.

Röntgenbefund: Am Schädel sieht man an der rechten oberen Kante des Stirnbeins eine haselnußgroße Verdichtung mit scharfen Rändern, sonst findet sich am Schädel kein krankhafter Befund.

Am rechten Arm zeigt die Ulna starke Verkrümmung, sie ist im ganzen verdichtet und verdickt, insbesondere scheint die Kompakta verbreitert; die Markhöhle ist sehr unregelmäßig. Die Knochenstruktur ist etwas

fleckig verschwommen. Die Konturen sind leicht gewellt und tragen an einer Stelle periostal flache Auflagerungen. Der linke Arm zeigt die Ulna ebenfalls deutlich gekrümmt und den Knochen verdickt und unregelmäßig verdichtet. Der Prozeß beschränkt sich hier aber nur auf die proximale Hälfte des Knochens.

An der Wirbelsäule und den Rippen finden sich keine krankhaften Veränderungen.

Die Oberarmknochen, Hüftgelenke und Oberschenkelknochen sind ebenfalls ohne krankhaften Befund.

Am rechten Unterschenkel ist die Tibia maximal verdickt. Eine Markhöhle als solche ist kaum mehr erkennbar. Die Struktur ist leicht verschwommen und etwas flockig. Im unteren Viertel sieht man längliche Auflagerungen, zwischen denen streifig geformter Knochen liegt. Die Tibia ist leicht nach vorne durchgebogen.

Am linken Unterschenkel kein krankhafter Befund.

Röntendiagnose und klinische Diagnose: Ostitis deformans Paget.

Der dritte Fall aus der Praxis meines Vaters, der im Marienhospital Stuttgart (Dr. Reichle) eingehend beobachtet wurde, betrifft eine 71jährige Dame, Frau P., die, von häufigen leichten Venenentzündungen und starker Varizenbildung abgesehen, stets gesund war. Seit ungefähr zwei Jahren klagte sie mitunter über rheumatisch-neuralgische Schmerzen im linken Oberarm. Seit etwa einem halben Jahr fällt der Patientin auf, daß ihr Oberarm immer kürzer werde, auch sei er stark verbogen. Sie fürchte, „Knochenfraß" oder „Krebs" zu bekommen. Irgend ein Trauma war in der Anamnese nicht zu eruieren. In den letzten Wochen habe sie viel Kopfweh, was sie früher nie gehabt habe.

Befund: Mittelgroße, korpulente Frau mit guter Muskulatur und Fettpolster. Reflexe o. B. Pupillen reagieren prompt auf Licht und Konvergenz. Kopfnerven auch sonst ohne Besonderheiten. Am Hals keine Struma, keine nachweisbare Epithelkörperchenvergrößerung, keine Drüsenschwellung. Herz: Dämpfung etwas nach links verbreitert, Töne rein. Puls regelmäßig, kräftig, 70 Schläge in der Minute R. R. 190:110 mmHg. Lungen: ohne krankhaften Befund. Milz und Leber perkutorisch und palpatorisch nicht vergrößert.

Unterleibsorgane o. B. Urin: Albumen negativ, Saccharum negativ, Bence-Jones negativ.

Blutbild: Hämoglobin 95%, Erythrozyten 4,5 Millionen, Leukozyten 10,500, Basophile 2%, Eosinophile 2,5%, Lymphozyten 27%, Monozyten 3%, Segmentkernige 65,5%.

Wassermann'sche Reaktion im Blut negativ.

Der linke Oberarm ist stark verdickt, verkrümmt, leicht druckempfind-

lich, namentlich an der Beugeseite. Bewegungsfähigkeit in Schulter- und Ellenbogengelenk nicht nennenswert gestört, nur das Frisieren ginge nicht mehr so gut wie früher.

Röntgenbefund: Starke Verkrümmung, Verdickung, Auftreibung des Humerus. Der größte Teil der Diaphyse und Metaphyse ist von hellen, vakuolenartigen Herden durchsetzt, um die eine unregelmäßige, dichte Kalkschicht gelagert ist.

Alle übrigen Knochen zeigen keinen krankhaften Befund.

Auf Grund des Röntgenbildes und des klinischen Befundes wurde die Diagnose Ostitis deformans gestellt. Wir machten teils im Dezember 1930, teils im Februar 1931 vom ganzen Skelett Aufnahmen, aber weder der Schädel noch die Wirbelsäule noch die anderen Extremitätenknochen zeigten röntgenologisch irgend etwas Pathologisches.

Die Therapie bestand zunächst in kleinen Dosen Vigantol, Phosphorlebertran und Calcium lacticum. Auf diese Medikation reagierte die Patientin mit starken Diarrhöen. Diese Durchfälle stellten sich auch nach reiner Kalkmedikation ohne Phosphorlebertran und Vigantol ein. Ob es sich hier um eine Idiosynkrasie oder um eine beginnende Kalkvergiftung handelte, lasse ich unentschieden. Während nach Thannhauser beim Menschen solche Kalkvergiftungen nicht beobachtet sind, führt bei Tieren Hypercalcaemie gelegentlich zu Vergiftungserscheinungen, die sich in Darmkongestionen, Diarrhöen, Paresen und Lähmungen äußern und schließlich zu Coma und Exitus führen können.

Die Frage, die uns zunächst interessierte, war die: Liegt in unserem Falle eine endokrine Störung vor und ist vielleicht auf dem Weg der Hormontherapie etwas zu erreichen? Bekanntlich treten Snapper, Kienböck und F. Hoff u. a. für eine scharfe Trennung der Recklinghausen'schen und Paget'schen Krankheit ein. Bei der histologischen Ähnlichkeit der beiden Prozesse dachten wir ebenso wie Meyer-Borstel und Wanke, die eine Wesensgleichheit von Morbus Paget und Recklinghausen auch heute noch annehmen, an die Möglichkeit, daß es sich auch bei der Paget'schen Krankheit um eine endokrine Störung handeln könnte. Um diese Frage zu entscheiden, wählten wir zunächst den Weg der Interferometrie.

Die Verwendung des Interferometers ist 1917 von Hirsch in die Medizin eingeführt worden, nachdem es schon längere Zeit für die Analyse von Gasgemischen und zur Bestimmung von Flüssigkeiten Verwendung gefunden hatte. Das Interferometer bestimmt durch die Verschiebung zweier Interferenzbilder den Konzentrationsunterschied von Lösungen. Aufbauend auf den Abderhalden'schen Ideen wird durch diese Methode bestimmt, ob und in welchem Umfange durch die Abbaukräfte eines Serums aus den verschiedensten Organsubstraten, die mit dem Namen Opzime

bezeichnet werden, Peptone ausgelöst worden sind, die nun im Vergleich zu dem ursprünglichen Serum sich als Konzentrationszunahme im abgebauten Serum erweisen werden. Durch die Eichung des Interferometers gegen Pepton kann dieser Konzentrationszuwachs des Serums in % Pepton umgerechnet werden. Da bei der Interferenz des Lichts mit Größen von 10^{-7} zu rechnen ist, so kann man daraus schon die äußerste Empfindlichkeit des Verfahrens ersehen. Das Verfahren war nach der ursprünglich enthusiastischen Aufnahme in Mißkredit gekommen, da man von der interferometrischen Methode zu viel verlangte. Hirsch selbst hebt hervor, daß es unmöglich ist, nur durch Abbau einer endokrinen Drüse, auf deren Erkrankung der Arzt auf Grund seiner klinischen Vordiagnose hinweist, diesem irgendwelche zweckdienlichen Angaben machen zu können. Bei Erkrankungen endokriner Drüsen muß das gesamte endokrine System untersucht werden. Die Richtigkeit dieses Verlangens ist durch die Arbeiten von Zimmer, Lendel und Fehlow eindeutig festgestellt. Seit diese Forscher aus der Chirurgischen Klinik Berlin (Bier) sehr schöne Heilungsergebnisse in der Behandlung chronischer Gelenkerkrankungen berichteten, deren Aetiologie erst durch die interferometrische Methode klargestellt wurde, wurden auf der Basis der Zimmer'schen Idealkurven durch Lutz, Rittershaus, Sieber u. a. eingehende Untersuchungen angestellt, mit meist sehr befriedigendem Resultat. Hirsch selbst hat 89% richtige Resultate gehabt. Zimmer hat nämlich auf Grund von 1400 Untersuchungen bei gesunden Menschen, die innersekretorisch klinisch normal waren, Mittelwerte festgestellt. Er fand für

Hypophyse 9,72 T. T. (Trommelteil-interferometrische Einheit),
Schilddrüse 19 T. T.,
Thymus 11,9 T. T.,
Keimdrüse 18,2 T. T.,
Nebennieren 8,8 T. T.

Aus diesen Zahlen ergibt sich eine Korrelation zwischen Nebenniere und Hypophyse einerseits und Schilddrüse und Keimdrüse andererseits. Die Thymusdrüse bildet einen Mittelwert zwischen diesen beiden Gruppen. Zimmer hat bei der interferometrischen Untersuchung kein Gewicht auf die absoluten Abbauwerte gelegt, sondern auf die Korrelation zwischen den einzelnen Werten. Verzichtet man auf die Berücksichtigung der absoluten Abbauwerte, welche die Interferometrie ergibt und hält man sich bei der Beurteilung des Falles nur an die Unterschiede von den als normal anzusehenden Korrelationen, so kann man getrost eine durch andere Einflüsse hervorgerufene, nicht spezifische Konzentrationsänderung des Serums, die ohnehin schon bei genauer Vermeidung der möglichen Fehler in der Versuchsanordnung geringfügig ist, mit in den Kauf nehmen, denn sie betrifft ja alle zu vergleichenden Werte in ganz gleich starker Weise. Zum

Vergleich hat Lutz, der diese Untersuchung in seinem Laboratorium machte, ein Schema verwandt, das er als ideale Normalkurve des endokrinen Systems nach einem Durchschnitt aus 125 Untersuchungen bei klinisch Gesunden nach Zimmer, Lendl und Fehlow benutzt. Die schwarzen Höhenstriche sind die der Normalkurve. Die Blutentnahme erfolgte nüchtern.

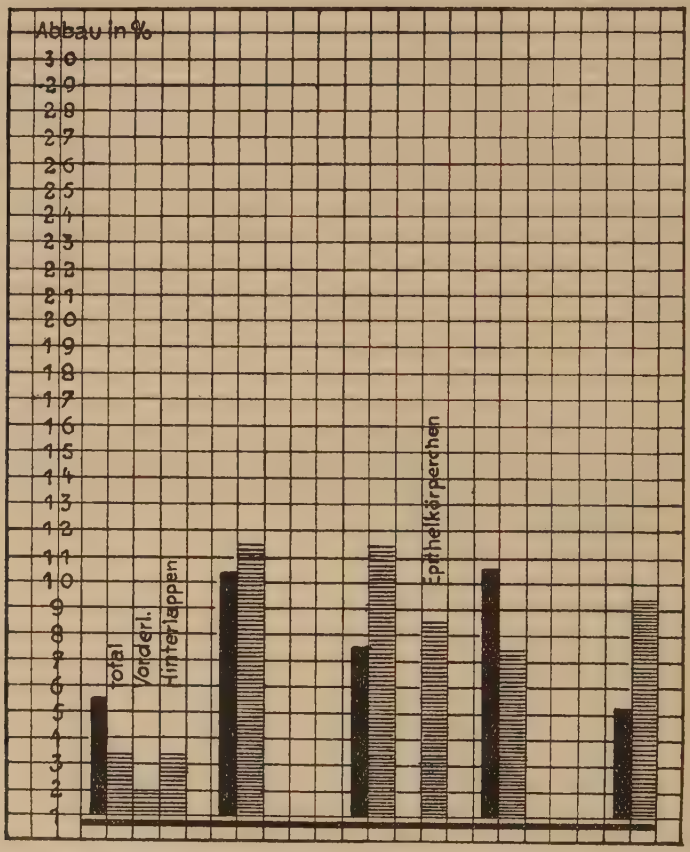

Hypophyse Schilddrüse Thymus Keimdrüse Nebenniere

Bemerkung: Ideale Normalkurve des endokrinen Systems. Durchschnitt aus 125 Untersuchungsreihen bei klinisch Gesunden nach Zimmer, Lendel, Fehlow. (Ergänztes Ergebnis aus: II. Mitteilung, Experimentelle und klinische Untersuchungen usw. M M W Jg. 57, Nr. 45 S. 1907/1911 [1927].)

Das Resultat der Untersuchung ergab eine zweifellose innersekretorische Störung.

Lutz schreibt: „Unter Verwendung von postklimakterischen Opzimen ergibt sich ein vollkommen unregelmäßiges Bild unter Aufhebung sämtlicher Korrelationen der einzelnen Organgruppen. Zunächst ist der hohe Thymuswert bei dem hohen Alter der Patientin auffallend. Der Schilddrüsenwert ist auch erhöht. Der Wert der Epithelkörperchen ist groß. Dem Nebennierenwert kommt nur Bedeutung zu, wenn gleichzeitig Blutdruck und Blutzucker verändert sind, sonst muß er korrelativ aufgefaßt werden."

Auch Lendel, der Leiter des Interferometrischen Laboratoriums der Bier'schen Klinik, dem wir die Kurve zur Beurteilung vorlegten, hält den Epithelkörperchenwert für unbedingt pathologisch.

Lutz hält die Epithelkörperchenabbauwerte um das Zwei- bis Dreifache im Vergleich zur Norm erhöht. Es ist auf diesem interferometrischen Weg ein deutlicher Hinweis gegeben, daß bei unserem Fall von Ostitis deformans eine endokrine Störung vorliegt.

Auffallend sind nach Lutz die hohen Thymuswerte. Es ist nicht allgemein bekannt, daß die Thymusdrüse auch im Greisenalter ihre funktionelle Tätigkeit im Organismus nicht einstellt (Schmincke). Erst in jüngster Zeit haben sich Kliniker und pathologische Physiologen eingehender mit der Funktion der Thymusdrüse beschäftigt und dabei festgestellt, daß ihr im Kalkstoffwechsel wohl eine Bedeutung zugeschrieben werden muß. Nitschke konnte als erster aus der Thymusdrüse einen Extrakt herstellen, dessen Einspritzung eine wesentliche Senkung des Blutkalkniveaus bewirkte. Versuche im Biedl'schen Laboratorium von Reiß, Winter und Halpern zeigten, daß Thymusextrakte in kurzfristigen Versuchen eine Senkung des Blutcalciumspiegels bewirken, während die länger dauernde Zufuhr dieser Extrakte eine Zunahme des Gesamtcalciums und eine Kalkanreicherung der Knochen zur Folge hat. Nach Harris besteht sogar ein enger Zusammenhang zwischen Thymus und Kalk- und Phosphatstoffwechsel, doch müssen hierüber noch weitere Untersuchungen abgewartet werden.

Außerordentlich interessierte uns nun die Frage, ob und inwieweit die Epithelkörperchen in unserem Fall den Mineralstoffwechsel im Blut und im Urin beeinflußten. Liegt eine endokrine Störung im Sinn eines Hyperparathyreoidismus vor, so mußte 1. eine Erhöhung des Serumkalkspiegels, 2. eine vermehrte Phosphor- und Kalkausscheidung im Harn nachzuweisen sein.

Die Untersuchung des Bluts und Urins, in mehrfach wiederholten Kontrollen, ergab folgenden Befund:

Calciumgehalt im Blutserum 12,5 mg%,
Phosphorgehalt im Blutserum anorganisch 6 mg%,
organisch 3,4 mg%,
Urin 235 mg Calcium pro die,
190 mg Phosphor pro die.

Wenn auch die Blut- und Urinkalk- und Phosphorwerte nicht allzu deutlich erhöht waren, so wird man doch von einem leichten Grad von Hypercalcaemie und Hyperphosphataemie sprechen können, die in Verbindung mit den durch medikamentöse Kalkgaben bedingten Diarrhöen als Ausdruck einer Mineralstoffwechselstörung anzusprechen sind.

Es handelt sich also wohl bei unserem klinisch lokalisierten Morbus Paget um eine innersekretorische Störung im Sinne einer Epithelkörperchen- und vielleicht auch Thymusbeteiligung. Damit kommen wir auf die weitere Frage zu sprechen: Sind Recklinghausen'sche und Paget'sche Krankheit wirklich so wesensverschieden, wie Kienböck, Snapper, Hoffheinz u. a. annehmen, oder ist der Gedanke von Meyer-Borstel und Wanke berechtigt, daß trotz der klinisch und radiologisch bestehenden erheblichen Unterschiede zwischen beiden Krankheiten Beziehungen vorhanden sind oder vorhanden sein können? Meyer-Borstel nimmt solche Beziehungen an: 1. da der histologische Befund nahezu der gleiche ist, 2. da auch bei der Knochencarcinose zwei makroskopisch-anatomisch, klinisch und röntgenologisch verschiedene Formen vorkommen, nämlich die osteolytische und die osteoplastische Form, 3. da es Fälle gibt, wo die generalisierte Ostitis fibrosa ausheilt und im Verlauf von Jahren in eine Ostitis deformans Paget übergeht. Meyer-Borstel beschreibt einen solchen Fall, der erst als lokalisierte Cyste, dann als generalisierte Erkrankung des Skeletts mit multiplen Frakturen verlief und der nach ungefähr acht Jahren das Bild eines typischen Morbus Paget zeigte, wo gewissermaßen eine Art Alters- oder Ausheilungsform auftrat. Auch wir möchten auf Grund unseres Falles, den wir gewiß nicht verallgemeinern, sondern lediglich als kasuistischen Beitrag zu der O. f. betrachtet wissen wollen, annehmen, daß, nachdem in dem klinisch als Morbus Paget verlaufenden Fall eine innersekretorische Störung mit Beteiligung der Epithelkörperchen festgestellt ist, doch zwischen Recklinghausen'scher und Paget'scher Krankheit vielleicht engere Beziehungen bestehen, als die Mehrzahl der Kliniker heute annimmt. H. R. Sear denkt daran, daß es sich bei den Veränderungen im hohen Alter um Umwandlung der Prozesse aus jugendlicher Zeit handelt.

Die Frage, ob die Formen von Morbus Recklinghausen und

Morbus Paget, die zunächst lokalisiert auftreten, in generalisierte bzw. polyostotische übergehen können, ist zu bejahen. Außer dem von Meyer-Borstel beschriebenen Fall sind mehrere Beobachtungen bekannt und von Wanke und Bergmann beschrieben, wo der zunächst lokalisierte Prozeß nach Jahren in die generalisierte Form überging. Auch in unserem Falle von Ostitis deformans, der zunächst rein lokalisiert verlief, zeigte sich bei der letzten Aufnahme, am 22. 5. 1931, ein Befallenwerden des rechten Oberarms, wo an der Ansatzstelle des Deltoideus am rechten Humerus eine deutliche Verdickung und Auftreibung zu sehen ist; der Fall scheint also polyostotisch zu werden. Subjektive Beschwerden fehlen am rechten Oberarm bis jetzt.

Zum Schluß noch einige Worte zur Therapie: Bei den lokalisierten Formen der Recklinghausen'schen Krankheit mit Cysten und braunen Tumoren wird in erster Linie die chirurgisch-konservierende Behandlung (Auskratzung) in Frage kommen, die der Röntgentiefentherapie nach Meyer-Borstel überlegen ist. Auch wenn die Cystenwand bereits eingebrochen ist, sollte die Operation nicht unterlassen werden.

Bei der generalisierten Form der O. f. Recklinghausen wird man nach Mandl und Snapper operativ vorgehen, wenn eine Epithelkörperchenhyperplasie oder ein Tumor nachzuweisen ist und deutliche Zeichen eines Hyperparathreoidismus, der in einer Mineralstoffwechselstörung zum Ausdruck kommt, vorhanden sind. Ist ein Tumor nicht zu tasten und sind die blutchemischen Werte nicht einwandfrei im Sinne eines Hyperparathyreoidismus zu deuten, dann sollte der Chirurg den „Organrespekt", von dem v. Eiselsberg einmal spricht, wahren. Denn es sind in der Literatur schon Fälle bekannt (Wendl, Gold), wo bei der Operation keine Veränderungen der Epithelkörperchen gefunden wurden und die operative Entfernung eines Epithelkörperchens ohne jeden Erfolg war.

So groß das Verdienst von Mandl und Snapper ist, auf die sicheren, durch Hyperparathyreoidismus bedingten Fälle von Recklinghausen'scher Krankheit und deren Heilung durch Operation hingewiesen zu haben, so ist doch die Auswahl der zu operierenden Fälle, soweit es sich um Epithelkörperchenexstirpation handelt, besonders vorsichtig zu treffen.

Eine chirurgische Polypragmasie ist wohl nirgends weniger am Platz, als bei diesen kleinen und doch so heiklen, lebenswichtigen Organen.

Bei der Ostitis deformans Paget weist die Therapie noch sehr spärliche Erfolge auf. Vigantol, Phosphorlebertran und Kalk hatten höchstens einen subjektiv günstigen Einfluß, objektiv günstige Erfolge sind nicht zu

registrieren. Auch wir konnten in unserem Fall von einem Erfolg dieser Mittel uns nicht überzeugen; auffallend waren die heftigen Diarrhöen nach unseren Kalkgaben. Und doch ist vielleicht die Therapie in Zukunft nicht so ganz aussichtslos. Stepp konnte nämlich nachweisen, daß Parathormoninjektionen beim Morbus Paget auf den Blutchemismus nicht im Sinne einer Hypercalcaemie wirken, sondern den Serumkalk herabsetzen und den Serumphosphorgehalt ansteigen lassen. Auch wir fanden nach sechs, alle zwei Tage gemachten Injektionen von Extraktum parathyreoideae Nordmark den Blutkalkgehalt von 12,5 mg% Calcium auf 11 mg% herabgesetzt. Auch fand Himmelmann, daß Epithelkörpercheninjektion bei O. f. anders wirkt als bei Gesunden. Die Blutspiegelkurve verläuft bei Gesunden nach Epithelkörperchenhormoninjektionen viel steiler als bei Fällen von Ostitis deformans. Er nimmt an, daß bei der Ostitis deformans der Organismus auf eine dauernd vermehrte Epithelkörperchenhormonwirkung eingestellt ist und daß seine verfügbaren Kalkdepots vermindert sind, so daß der Körper auf Hormonzufuhr von außen geringer reagiert und weniger Kalk mobilisiert als der Gesunde. Sehr interessant sind auch die Untersuchungen von Bischoff und von Bomskow, die fanden, daß bei künstlicher Erhöhung des Calciumgehalts im Serum bei D-Hypervitaminose oder infolge von Injektion von Calciumglukonat Parathormon senkend, also entgegengesetzt seinem Verhalten bei normalem Calciumspiegel, auf den Calciumgehalt des Serums wirkt. Es reguliert also die Höhe des Calciumspiegels im Blut.

Da die Extraktum parathyreoideae Nordmark-Injektionen bei unserer Patientin urtikariell-exsudative Störungen hervorrufen, haben wir von weiteren Injektionen abgesehen und versuchen nun, ausgehend von den Beobachtungen Kiyonaris, daß dem Follikelhormon eine Kalkspiegel senkende Wirkung zukommt, Progynon. Da die Paget'sche Ostitis deformans sozusagen ein reziproker Zustand der Osteomalacie ist, so ist eine günstige Wirkung des Progynons immerhin im Bereich der Möglichkeit, um so mehr, als nach den experimentellen Untersuchungen Biedls Kastration bei der weiblichen Ratte von einer Erhöhung des Blutcalciums begleitet ist. Vielleicht wird also doch in nicht zu ferner Zeit ein Hormonpräparat gefunden, das einen den krankhaften Mineralstoffwechsel regulierenden Einfluß hat und das vielleicht auch längere Zeit gar per os gegeben werden kann.

So groß die Fortschritte auf dem Gebiet der O. f.-Forschung in den letzten Jahren waren, so sind wir über die Wechselwirkung zwischen Anatomie und Epithelkörperchendrüsenfunktion nur bei einer kleinen Zahl von Fällen ins klare gekommen. Feinere Schwankungen in der Drüsenfunktion mit bestimmten morphologischen Veränderungen in feste Verbindung zu bringen, ist leider bisher oft noch unmöglich, und wir

müssen uns dem Standpunkt Thannhausers in vollem Umfang anschließen, daß die fließenden Übergänge vom normalen zum pathologischen Geschen einerseits durch diese Funktionsanomalie endokriner Drüsen ausgelöst werden, andererseits uns aber die Tatsache stets vor Augen halten, daß keine dieser Drüsen als selbständiges Organ wirkt, sondern jede innersekretorische Drüse in Abhängigkeit steht von allen Drüsen innerer Sekretion. Das ganze Konzert endokriner Organe klingt aber nur dann zusammen, wenn keines dieser Organe aus dem Zusammenspiel ausfällt. So viel aber dürfen wir wohl auf Grund unserer Beobachtungen sagen, daß die interferometrische Untersuchung vielleicht dazu berufen ist, in Verbindung mit Mineralstoffwechselanalysen des Bluts und Urins etwas mehr Licht in die komplizierten Vorgänge der Aetiologie der O. f. zu werfen.

Fassen wir zum Schluß unsere Beobachtungen zusammen, so können wir auf Grund unserer Untersuchungen folgendes sagen:

1. Im ersten Fall handelt es sich um einen mit Tabes kombinierten Fall von Morbus Paget, bei dem einerseits multiple Frakturen auffallend sind, andererseits eine abnorm hohe Hypercalcaemie, wie sie sonst nur bei Recklinghausen'scher Krankheit beobachtet ist. Dieser Befund spricht für die Meyer-Borstel und Wanke'sche Auffassung, daß die Recklinghausen'sche und Paget'sche Krankheit nicht so wesensverschieden sind, wie von klinischer und pathologisch-anatomischer Seite heute vielfach angenomemn wird.
2. Der zweite Fall ist klinisch und röntgenologisch ein Schulfall von Morbus Paget.
3. Im dritten Fall von Ostitis deformans Paget liegt eine interferometrisch festgestellte endokrine Störung vor. Es wurden hohe Abbauwerte für Epithelkörperchen und Thymus gefunden. Blutchemisch fand sich eine Hypercalcaemie und Hyperphosphataemie mäßigen Grads; auch wurden übernormale Kalkwerte im Urin gefunden. Injektionen von Extraktum parathyreoideae Nordmark hatten einen Serumkalkspiegel senkenden Einfluß gehabt.

Zum Schluß ist es mir eine angenehme Pflicht, Herrn Professor Dr. E. Rehn und Herrn Dr. R. Reichle für die Anregung zu dieser Arbeit und die Überlassung des Materials, Herrn Professor Dr. Lutz für seine interferometrischen Untersuchungen und Herrn Apotheker Eggensperger für die Ausführung der Blut- und Urinanalysen auch an dieser Stelle meinen ergebensten Dank auszusprechen.

Literaturverzeichnis.

1. Alwens: Verhandlungen der Gesellschaft für Verdauungs- und Stoffwechselkrankheiten, Budapest 1930, Seite 170 ff.
2. Arndt H. J.: Virchow-Archiv 247, 454, 1923.
3. Barrencheen & Gold: Wiener med. Wochenschrift 1928.
4. Bergmann Ernst: Archiv f. klin. Chir. 136, 308, 1925.
5. Biedl: Verhdlg. d. Ges. f. Verdauungs- u. Stoffwechselkrk. Budapest 1930, S. 200 ff.
6. Bischoff: Zeitschr. f. physiol. Chem. 188, 247, 1930.
7. Bomskow: Kliwo 9 1930, 2065.
8. Christeller: Verhandlg. der deutsch. pathol. Ges. 1926, S. 7 ff.
9. Frangenheim: Verhandlg. der deutsch. pathol. Ges. 1926, S. 49 ff.
10. Fromme: Chirurgenkongreß 1928, Arch. f. klin. Chir., Bd. 152.
11. Fürth: Verhdlg. d. Ges. f. Verdauungs- u. Stoffwechselkrk. Budapest 1930, S. 132 ff.
12. Günther: Frankfurter Zeitschr. f. Pathologie, Bd. 28, S. 295.
13. Herxheimer: Handbuch d. speziellen pathol. Anatomie, Henke und Lubarsch 1926, S. 636.
14. Hirsch: Kliwo 1929, S. 256.
15. Hoff F.: Beihefte zur med. Klinik 1931, Heft 1.
16. Hoffheinz: Virchow-Arch. Bd. 265, Heft 3.
17. Himmelmann: Kliwo 1930.
18. Hunter & Aub: Quart. J. Med. 29, 123, 1927, zitiert bei Fürth, Budapester Kongreß 1930.
19. Jaffe, Bodansky & Blair: Kliwo 1930, S. 1717.
20. Kienböck: Fortschritte der Röntgenstrahlen 41, H. 1, S. 34, 1930.
21. Kiyonari: Fol. endocrin japan. 4, 7, 1926, zitiert bei Biedl, Budapester Kongreß 1930, S. 201.
22. Konjetzny: Arch. f. klin. Chir., Bd. 121, 1922.
23. Laserre Charles: Referat im Zentralblatt f. Radiologie 1930, S. 61.
24. Lexer: Lehrbuch der allg. Chirurgie 1929.
25. Looser: Deutsche Zeitschrift für Chirurgie, Bd. 189.
26. dto. Verhandlg. d. deutsch. pathol. Ges. 1926, S. 91.
27. Lubarsch: Chirurgenkongreß 1922, Arch. f. klin. Chir., Bd. 121.
28. Lützelburger: Inauguraldissertation, Halle 1926.

29. Lutz: Württ. Korrespondenzblatt 1930.
30. Mandl: Arch. f. klin. Chir., Bd. 143, 1926.
31. Meyer-Borstel: Fortschritte der Röntgenstrahlen 42, S. 493 ff.
32. dto. Bruns Beiträge 148, S. 437 ff., 1930.
33. Mohamed Abbas Behairi: Inauguraldissertation, Berlin 1928.
34. Pick: Verhdlg. der Ges. f. Verdauungs- u. Stoffwechselkrk. 1930, S. 147 ff.
35. Pommer: Archiv f. Orth. u. Unfallchir., Bd. 17, Heft 1.
36. v. Recklinghausen: Festschrift der Assistenten Virchows 1891.
37. Schittenhelm: in Mehring-Krehl, Lehrbuch der inneren Med. 1929.
38. Schmincke: Handbuch der speziellen pathol. Anatomie, Henke und Lubarsch 1926, S. 765.
39. Schmorl: Verhandlungen der deutschen pathol. Ges. 1926, S. 71.
40. dto. Verhandlungen der deutschen pathol. Ges. 1930, S. 205.
41. Sear: Referat im Zentralblatt f. Radiologie 1929.
42. Siegmund: Verhandlungen der deutschen pathol. Ges. 1926, S. 86.
43. Snapper: Kliwo 1930, S. 1151.
44. dto. Verhld. d. Ges. f. Verdauungs- u. Stoffwechselkrk. Budapest 1930, S. 206.
47. Thannhauser: Lehrbuch des Stoffwechsels und der Stoffwechselkrankheiten 1929, S. 696.
48. Wanke: Deutsche Zeitschrift f. Chir., Bd. 228, 1930, S. 210.
49. Wissing: Fortschritte der Röntgenstrahlen, Bd. 40, Heft 3, S. 156/29.
50. Wullstein & Küttner: Lehrbuch der Chirurgie 1923.
51. Zajewloschin: Frankfurter Zeitschrift f. Pathologie 1930, Bd. 40, S. 132.
52. Zimmer-Lendel & Fehlow: Münchner Med. Wochenschrift, Bd. 74, S. 1952, 1927.

Lebenslauf.

Am 17. November 1908 wurde ich in Stuttgart als Sohn des Dr. med. J. Sigel geboren. Nach Besuch der Elementar- und Gymnasialklassen des Karlsgymnasiums in Stuttgart legte ich dort im Februar 1927 die Reifeprüfung ab. Mein Medizinstudium begann ich im Sommersemester 1927 in Tübingen, wo ich die drei ersten Semester verbrachte. Im vierten und fünften Semester studierte ich in Heidelberg, wo ich am Schluß des Sommersemesters 1929 die ärztliche Vorprüfung bestand.

Im sechsten Semester war ich in Wien, im siebten Semester in Hamburg. In den letzten vier Semestern studierte ich in Freiburg i. Br., wo ich am 15. November 1932 das medizinische Staatsexamen bestand.

Otto Sigel.